

TRATAMIENTO DE LAS FRACTURAS DEL FEMUR EN FELINOS MEDIANTE LA IMPLANTACION DEL CLAVO INTRAMEDULAR DE STEINMANN

Estefania Flores P. (MV), Gino Cattaneo U. (MV)

Departamento de Ciencias Clínicas. Facultad de Ciencias Veterinarias. Universidad de Chile. Casilla 2, Correo 15. Santiago, Chile.

TREATMENT OF THE FEMORAL FRACTURES IN FELINE USING THE STEINMANN INTRAMEDULLARY PIN.

The application of the Steinmann intramedullary pin in the femoral fracture of the cat is described using 12 patients from the Small Animal Surgery Clinic. The results obtained and the surgical technique are discussed.

En los últimos años los felinos domésticos han evidenciado una creciente importancia como animales de compañía, manifestada a nivel de la práctica en animales pequeños y en particular de la cirugía, por un marcado incremento en la demanda de atención médica para diversas patologías que no era frecuente observar hace algunos años.

La rutina quirúrgica de una casuística constituida en su mayoría por cirugía cosmética, programada tanto para el control de la natalidad como de ciertos hábitos conductuales desagradables, y por una cirugía terapéutica de tejidos blandos, se ha visto alterada por un progresivo aumento de los casos derivados de traumatismos de los tejidos duros, que ha requerido de soluciones eficientes y económicas, lo que ha obligado a los cirujanos a desarrollar una ortopedia especializada en fracturas del felino.

El problema ha sido abordado partiendo de los siguientes puntos básicos generales.

- La corrección de una fractura consta de una fase de reducción, en la cual se reubican los fragmentos óseos en una posición lo más cercana a la anatomía normal, seguida de una fijación que inmoviliza el segmento así reducido en forma rígida pero atraumática (Denny, 1979).
- Los métodos de reducción cerrada y fijación externa tienen una aplicación limitada a las

fracturas de las zonas distales a las articulaciones húmero-radio-cubital y tibiotarsal, no siendo en absoluto apropiados a las regiones más proximales de las extremidades, en particular húmero y fémur (Denny, 1979).

- Los métodos de reducción abierta y fijación interna aplicados con éxito en caninos, permiten una reducción precisa bajo control directo del cirujano, estableciendo una fijación rígida de la zona, que favorece la osteogénesis y acorta el período de reparación (Whittick, 1974).
- El implante de las placas de osteosíntesis presenta el inconveniente de tener que despejar el hueso del periosteo y a veces de inserciones musculares, para su aplicación y utilizar un gran número de tornillos para brindar una buena fijación, lo que significa un trauma importante que aumenta el riesgo de infección y requiere de instrumental especial (Pérez y Cols., 1983).
- Entre los clavos de osteosíntesis, el clavo intramedular de Steinmann es el más versátil por su diseño, variados tamaños y diferentes tipos de extremos (Amoczky, 1983). Además de requerir un mínimo de instrumental especial para su aplicación.
- Un ensayo realizado en fracturas del fémur en caninos constituyó por sus resultados, un elemento de elección para el tratamiento de dichas fracturas (Pérez y Cols., 1983).
- El alambre de osteosíntesis es adecuado para controlar fragmentos óseos mediante "cercla-

ges** dando más estabilidad a la fijación intramedular en el canino (Leighton, 1983). En el felino, el canal medular de sus huesos largos podría ser fácilmente llenado por el clavo, proporcionando gran estabilidad a la fijación (Bojrab, 1983).

Basados en los argumentos expuestos, elegimos el clavo de Steinmann con el propósito de comprobar su eficacia en las fracturas de mayor incidencia en las extremidades del felino que son las femorales, en las que sólo es posible un tratamiento quirúrgico.

MATERIAL Y METODOS

Para realizar este estudio la casuística fue seleccionada de los pacientes del Servicio de Cirugía de Animales Pequeños, de la Facultad de Ciencias Veterinarias de la Universidad de Chile.

Se eligieron 12 pacientes, 10 machos y 2 hembras con fracturas que afectaban al fémur y cuyas edades variaban entre 3,5 meses y 4,5 años.

Los pacientes fueron premedicados con Atropina Sulfato ® en dosis de 0,04 mg por kg de peso corporal y con Clorpromazina Clorhidrato ® 0,2 mg por kg de peso corporal.

La anestesia general se indujo con Tiopental Sódico ® en dosis de 10 mg por kg de peso corporal y se mantuvo de acuerdo con la edad y estado general de cada paciente, administrando Metoxifluorano (Penthane ®) o Fluotano (Halotano ®) (Fluothane ®) mediante una máquina de anestesia Foregger.

La elección del clavo de Steinmann apropiado para cada fractura se hizo tomando en cuenta el diámetro del canal medular del hueso, medido en las radiografías diagnósticas.

El instrumental estuvo constituido por un equipo básico de cirugía ortopédica, siendo los únicos elementos especiales el mango conductor de Jacob y el cortaclavo. La ropa de campo, cuatro paños cerrados y uno fenestrado, fue completada con un trozo de tejido tubular de longitud de la extremidad comprometida.

Técnica Quirúrgica

Con el paciente bajo anestesia general y la zona operatoria ampliamente depilada y desinfectada, se procedió a colocar el tejido tubular (o zoquete) en la parte distal de la extremidad, cubriéndola hasta la rodilla, delimitando la región operatoria mediante paños de campo.

La incisión en piel se realizó a lo largo del borde cráneo lateral de la diáfisis del fémur, desde el trocánter mayor a la rótula. Esta incisión se continuó en profundidad a través del tejido adiposo subcutáneo y la fascia superficial del muslo, seccionando luego la fascia lata a lo largo del borde anterior del músculo bíceps femoral (Fig. 1). La retracción caudal del músculo bíceps femoral y anterior del músculo vasto lateral permiten visualizar la diáfisis femoral y alcanzar al foco de fractura (Fig. 2).

Las condiciones del foco fracturario dependían de la magnitud del trauma causal. Los casos óseos fracturados se aislaron y se exteriorizó el cabo proximal. Luego se introdujo a través de su canal medular un extremo trocar del clavo de Steinmann, dirigiéndolo mediante el mango conductor de Jacob hasta hacerlo emerger a nivel de la zona glútea, a través de la fosa trocántérica del fémur (Fig. 3).

A continuación se cambió el conductor de Jacob, aplicándolo en el extremo que sobresale en la zona glútea y traccionando el clavo para dejar su extremo distal oculto en el canal medular (Fig. 4).

En este momento se enfrentaron ambos cabos óseos fracturados, reconstituyendo el eje mayor del fémur permitiendo así el paso del extremo del clavo que se encontraba en la cavidad medular proximal hacia la cavidad medular del cabo distal, hasta llegar a la epífisis femoral distal. Se verificó la correcta ubicación del clavo mediante palpación superficial del fémur, presionándolo para comprobar la solidez de la inmovilización y se procedió a reconstituir los planos anatómicos suturando las fascias, el celular subcutáneo y la piel.

Mediante control radiológico se comprobó la correcta aplicación del clavo y se corrigió cualquier defecto en su implantación. Finalmente mediante un cortaclavo, se seccionó el segmento del clavo sobresaliente, de manera que la piel cubriese totalmente el extremo (Fig. 5).

* Cerclage: Alambre para osteosíntesis colocado alrededor del hueso, conformando una ligadura metálica que se anuda en forma sólida, dando sostén a los fragmentos.

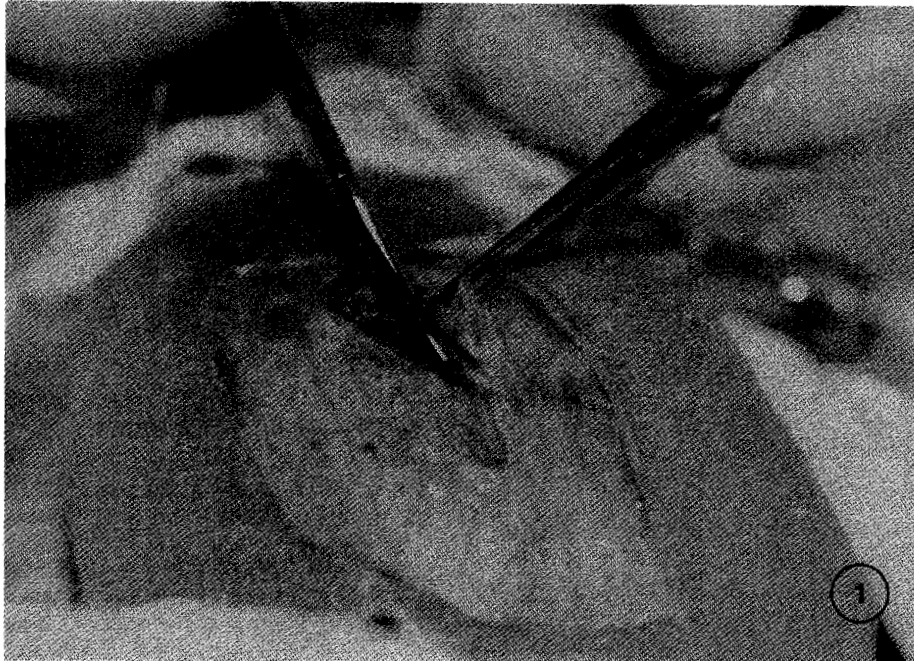


Figura 1. Una vez realizada la incisión en piel, a lo largo del borde craneo lateral de la diáfisis del fémur, se procede a continuar seccionando mediante tijeras quirúrgicas la fascia superficial del muslo y la fascia lata, a nivel del borde anterior del músculo biceps femoral. (Caso Nº 12).

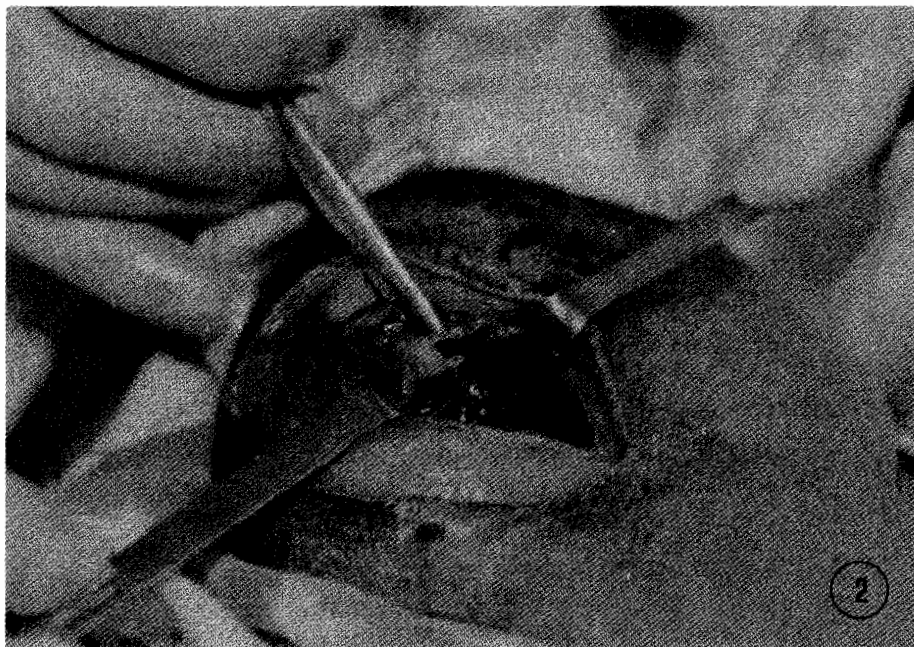


Figura 2. La retracción caudal del músculo biceps femoral y craneal del músculo vasto lateral permite visualizar el foco de fractura, y el cabo distal aislado y expuesto. (Caso Nº 12).

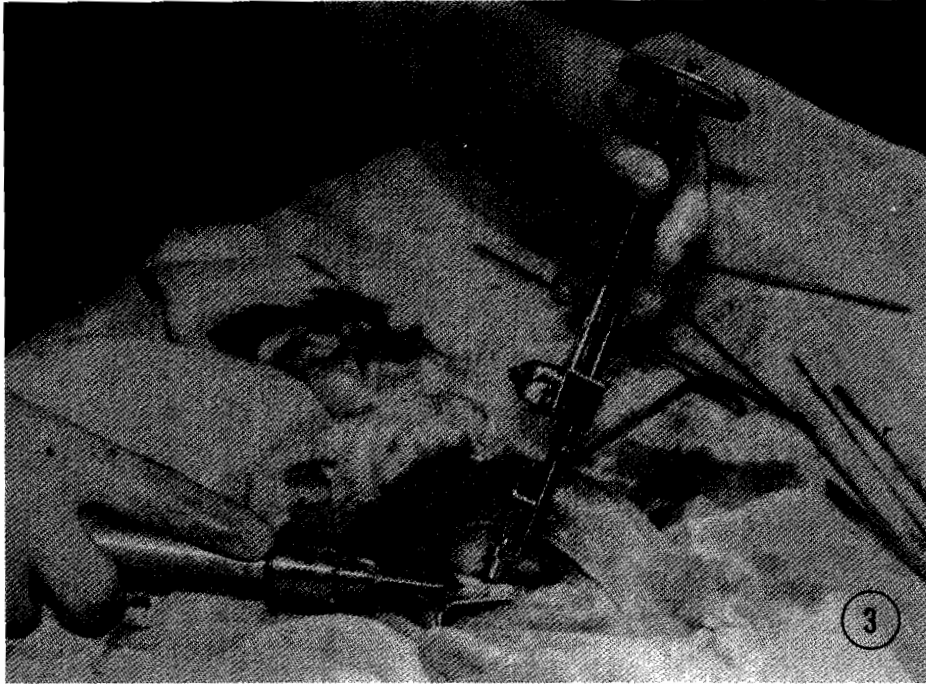


Figura 3. Introducción del clavo de Steimann en el cabo proximal del fémur, mediante el conductor de Jacob. El extremo del clavo sale a nivel de la zona glútea. (Caso Nº 12).

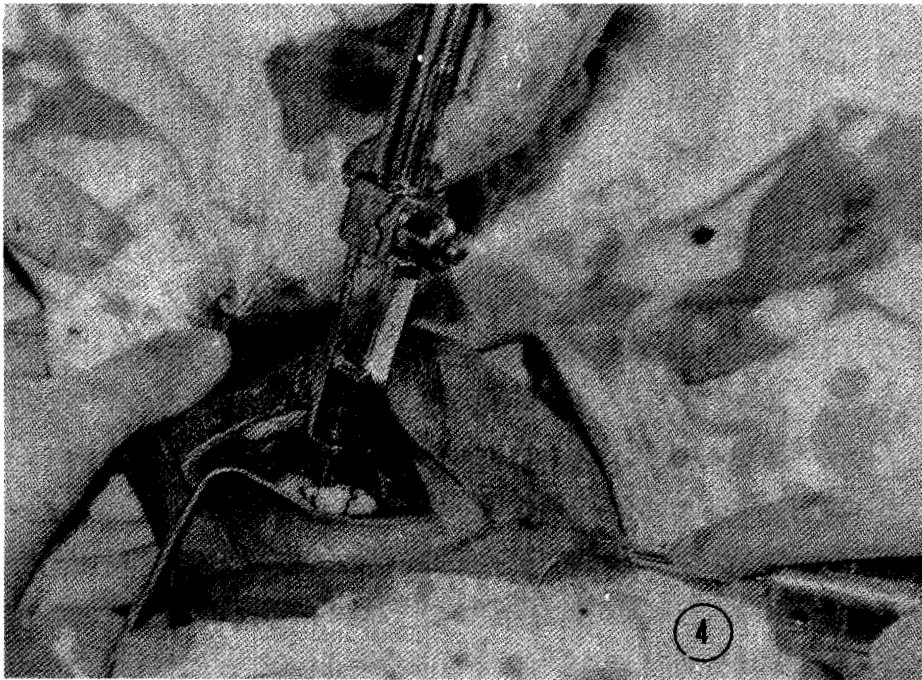


Figura 4. El conductor de Jacob se ha cambiado al extremo del clavo que emerge en la zona glútea y lo ha introducido en el canal medular del cabo distal. Se observan dos "cerclajes" de alambre protegiendo las fisuras. (Caso Nº 12).

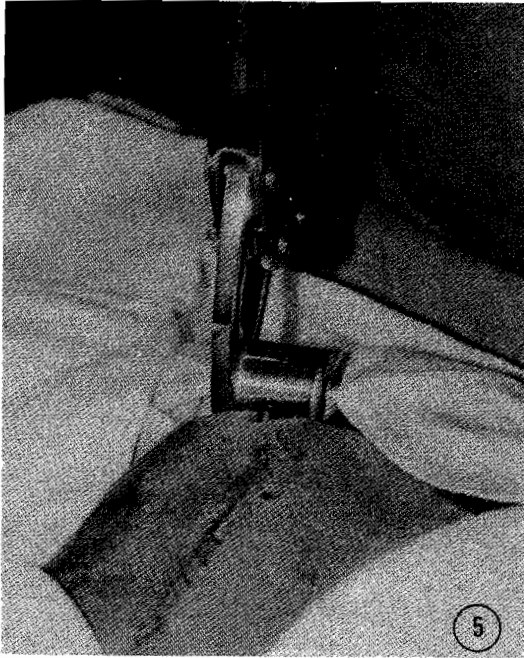


Figura 5. Sección del segmento de clavo que sobresale de la piel mediante el cortaclavo. Se observa la sutura de piel ya terminada. (Caso Nº 12).

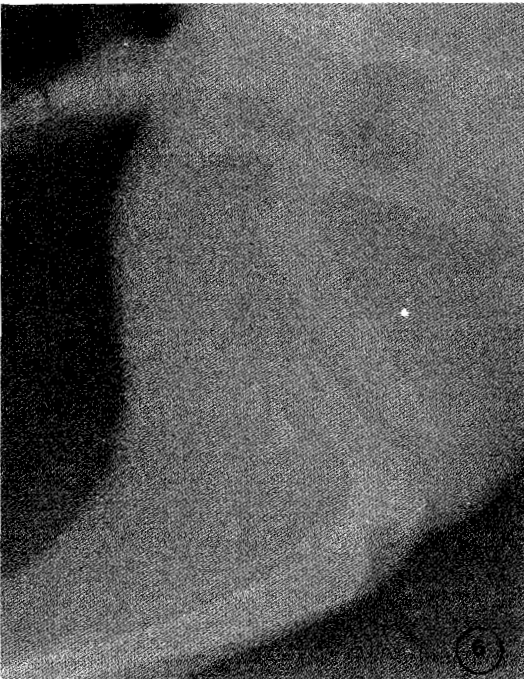

Figura 6. Radiografía diagnóstica de la fractura del caso Nº 12

Técnica: Radiografías en proyección ventro-dorsal de pelvis y fémur.

Valores del equipo: 100 mA; 60 Kv; t = 0,10.

Distancia foco-película = 80 cm.

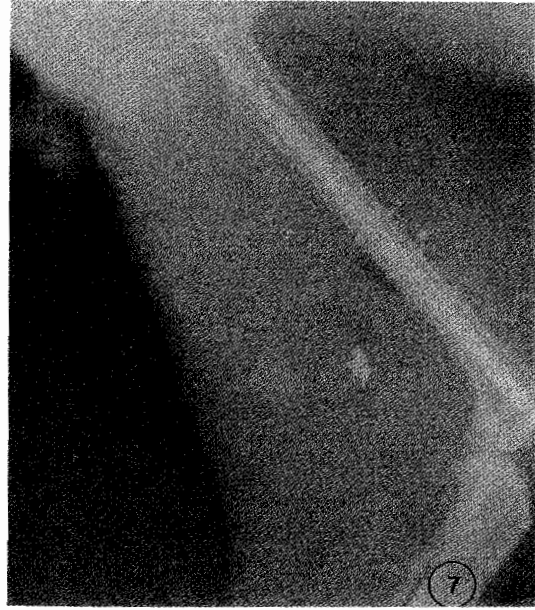

Figura 7. Radiografía control posterior a la implantación del clavo que indica la necesidad de retroceder el clavo porque está comprometiendo la zona articular. Técnica: Radiografía en proyección ventro-dorsal de pelvis y fémur. Valores del equipo: 100 mA; 60 Kv; t = 0,10. Distancia foco-película = 80 cm.

RESULTADOS Y DISCUSION

Los resultados obtenidos se resumen en el cuadro 1.

Se apreciaron dos signos de recuperación de la fractura: 1) La reparación ósea o consolidación de la fractura, determinada mediante controles radiológicos a los 40 días post-operatorios. Se consideró buena cuando se observó la formación de un sólido callo de fijación. 2) La recuperación funcional, signo clínico que se consideró bueno cuando el paciente recuperó su deambulación normal, y regular cuando presentó un apoyo defectuoso o con cierta dificultad.

Del total de los pacientes intervenidos la reparación funcional fue buena en 11 de los 12 casos. El caso Nº 8, considerado como de recuperación regular, correspondió a un felino de 7 meses en el cual el trauma provocó una fractura doble de la diáfisis con gran destrucción distal de tejidos blandos y sin vitalidad. Sin embargo, a los 40 días post-operatorios el animal mostró una reparación ósea buena con recuperación de la diáfisis femoral perdida, pero manifestando todavía déficit funcional en la zona distal debido al trauma en sus estructuras que determinó un apoyo defectuoso a la extremidad.

El caso Nº 4 correspondió a un paciente que a los 15 días desapareció de su casa por lo que no hubo control radiológico a los 40 días.

CUADRO 1. DISTRIBUCION DE CASOS SEGUN EDAD, SEXO, ZONA DE FRACTURA Y RECUPERACION POST OPERATORIA

CASO N°	EDAD	SEXO	ZONA DE FRACTURA	RECUPERACION	
				OSEA	FUNCIONAL
1	2 años	M	Tercio Superior	Buena	Buena
2	6 meses	M	Tercio Medio	Buena	Buena
3	7 meses	M	Tercio Inferior (conminuta)	Buena	Buena
4	3 años	H	Tercio Medio (conminuta)	No controlada	Buena
5	3 años	M	Tercio Superior	Buena	Buena
6	1 año	M	Tercio Inferior	Buena	Buena
	8 meses				
7	3,5 meses	M	Tercio Medio	Buena	Buena
8	7 meses	M	Tercio Medio	Buena	Regular
9	4 años	M	Tercio Medio	Buena	Buena
	6 meses				
10	1 año	H	Tercio Medio	Buena	Buena
11	1 año	M	Tercio Medio	Buena	Buena
12	3,5 años	M	Tercio Medio	Buena	Buena

En la casuística considerada, la mayoría de la fracturas se presentaron en el tercio medio del fémur (8 fracturas), siendo menor la frecuencia de los tercios superior e inferior.

En todos los casos estudiados, la zona de menor resistencia al trauma fue la del centro de la diáfisis femoral, siendo estas fracturas las de menor dificultad en su corrección quirúrgica, debido a que los cabos óseos son de más fácil exposición ya que no existen estructuras que dificulten la reducción y fijación. Las fracturas de los tercios extremos presentaron mayores problemas por la exigua longitud de uno de los cabos, lo que dificultó su reducción y fijación.

En las fracturas del tercio superior la presencia del nervio ciático y de una profusa irrigación hizo laboriosa y difícil la exteriorización del cabo proximal. En las fracturas del tercio inferior, al abocar el cabo distal se corrió el peligro de dañar la articulación fémoro-tibio-rotuliana que podría conducir a anquilosis de la rodilla.

Los tiempos quirúrgicos de mayor riesgo comienzan con la exteriorización del cabo proximal, en la cual se puede dañar el nervio ciático, la arteria femoral o seccionar inserciones musculares. La introducción ascendente del clavo en el canal medular del cabo proximal, si no mantiene un ángulo de inclinación adecuado podría lesionar el nervio ciático y la red vascular que rodea la articulación coxofemoral. La propulsión del clavo en la cavidad medular del cabo distal puede ser excesiva y comprometer el cartílago articular distal, dañándola, e incluso producir anquilosis de la articulación de la rodilla.

Es conveniente recordar que las radiografías diagnósticas no siempre muestran la existencia de fisuras longitudinales que es preci-

so reforzar mediante "cerclages" para evitar la ruptura longitudinal del hueso.

Una buena propiedad de esta técnica quirúrgica es el absoluto y directo control del foco de fractura que permite eliminar fragmentos óseos cortantes y sin irrigación (fuente de focos de secuestro y osteomielitis), así como permitir la liberación del nervio ciático que en ocasiones se encuentra comprimido y traccionado por los cabos óseos desviados.

El control radiográfico se realizó a los 40 días y el implante fue extraído fácilmente mediante tracción del segmento de clavo que emergía a través de la fosa trocántérica.

La aplicación del clavo de Steinmann en estos permitió obtener las siguientes conclusiones:

La reparación de los tejidos blandos fue satisfactoria dentro de los 10 días post-operatorio, con ausencia de complicaciones locales.

La recuperación funcional del miembro afectado se produjo en los primeros 10 días post-operatorio, lo que se manifestó por el uso normal de la extremidad en el momento de la extracción de las suturas cutáneas.

La fijación interna fue un excelente método de inmovilización para el felino, usualmente difícil de mantener en reposo.

El clavo de Steinmann es un implante económico y eficiente, de aplicación y extracción sencilla, el cual fue bien tolerado por los felinos. Su forma y grosor adecuado impidió su rotación llenando totalmente el canal medular.

RESUMEN

Se describe la aplicación del clavo intramedular de Steinmann para el tratamiento quirúrgico de las fracturas del fémur en felinos. El estudio

fue realizado en 12 pacientes seleccionados de la asuística del Servicio de Cirugía de Animales Pequeños. Se discuten los resultados obtenidos y las particularidades de la técnica en felinos.

REFERENCIAS

- ARNOCZKY, S.P. Intramedullary Pins: The "Silver Arrow" of Orthopedics. In: Scientific Proceedings of the 50th Annual Meeting. American Animal Hospital Association. San Antonio, Texas. 1983.
- BOJRAB, J.M. Current techniques in small animal surgery. Philadelphia. Pa. Lea and Febiger. 1983.
- DENNY, H.R. A guide to canine orthopedics surgery. Oxford, Blackwell Scientific Publications. 1979.
- LEIGHTON, R.L. A compendium of small animal surgery. Davis, California, Ventura Press. 1983.
- PEREZ, L.A., E. FLORES, G. GATTANEO. Tratamiento de fractura del fémur en caninos mediante la implantación del clavo de Steinmann. Noticias Médico Veterinarias. Nº 1: 97-106, 1983.
- WHITTICK, W. G. Canine orthopedics. Philadelphia. Pa. Lea and Febiger. 1974.